Pr J. Andoni Urtizberea
Chef de service, rééducation-neurologie pédiatrique, Garches.

Les amyotrophies spinales infantiles *

QUE SONT LES AMYOTROPHIES SPINALES INFANTILES (ASI) ?

Les ASI sont des affections **héréditaires** en rapport avec une **atteinte dégénérative des motoneurones de la corne antérieure de la moelle** (fig. 1), survenant habituellement chez l'enfant ou l'adolescent. Les ASI ou SMA (spinal muscular atrophy) représentent la deuxième maladie neuromusculaire la plus fréquente après la myopathie de Duchenne, et sont de gravité variable en fonction du type.

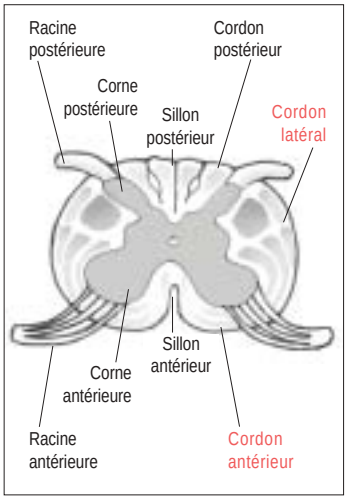

Figure 1
Coupe transversale de la moelle épinière.

COMMENT SE MANIFESTENT-ELLES ?

Elle se manifestent par un **tableau de paralysies flasques et symétriques, progressives** touchant préférentiellement les muscles des racines des membres, les intercostaux, mais respectant, au moins au début, les muscles du visage et le diaphragme. Selon l'âge d'apparition des paralysies, on distingue quatre types :
– **le type I** : où l'atteinte se produit avant l'âge de 6 mois ;
– **le type II** : où l'atteinte se produit entre 6 et 18 mois ;
– **le type III** : où l'atteinte débute après l'acquisition de la marche ;
– **le type IV** : où l'atteinte se manifeste à l'âge adulte.

Le type I et le type II recouvrent le terme de maladie de **Werdnig-Hoffman**, et le type III celui de la maladie de **Kugelberg-Welander**.

QUELLE EN EST LA CAUSE ?

Les ASI classiques sont en rapport avec un défaut, génétiquement transmis (transmission autosomique récessive) d'une petite protéine, appelée SMA, intervenant dans le métabolisme des ARN ménagers. Le rapport avec la dégénérescence des motoneurones n'est pas encore clairement établi.
Certaines formes atypiques d'ASI sont en rapport avec des gènes distincts, notamment les ASI distales.

 *Source : "DEFICIENCES MOTRICES ET SITUATIONS DE HANDICAPS" - ed. APF - 2002

COMMENT ÉVOLUENT-ELLES ?

Après la phase d'installation des paralysies, l'évolution est en général très lente. **Le pronostic dépend du type** (I, II, III ou IV), de la précocité et de la qualité de la prise en charge. Dans le type I, le pronostic est souvent très sombre, du fait de l'atteinte précoce des muscles respiratoires et des troubles végétatifs associés.les type III et IV sont compatibles avec une ambulation autonome pendant de nombreuses années, alors que les types I et II ne permettent pas la marche. Des progrès sensibles ont été réalisés ces dernières années pour améliorer le pronostic vital de ces enfants. Beaucoup d'entre eux (type II ou *a fortiori* type III ou IV) vivent jusqu'à l'âge adulte dans de bonnes conditions.

QUELS TRAITEMENTS ET PRISES EN CHARGE PEUT-ON PROPOSER ?

La prise en charge **vise à pallier les conséquences du déficit moteur**. L'appareillage et la kinésithérapie quotidienne permettent de prévenir la survenue de déformations orthopédiques (scoliose, rétractions tendineuses, luxation de hanche, etc.) **Une prise en charge ventilatoire** est réalisé par Bird® (voir p. 363) au début, puis par ventilation nasale ou trachéotomie si le déficit se majore. La chirurgie permet de combattre des déformations rebelles au traitement habituel et de rigidifier le rachis par une arthrodèse réalisée le plus souvent à l'adolescence. **Les aspects nutritionnels** et digestifs ne sont pas à négliger ; ces enfants ou adolescents restent fragiles. **Il n'existe pas pour l'instant de traitement curatif,** mais il est probable que les années à venir verront des essais thérapeutiques à partir des molécules issues de la connaissance des gènes.

Pour en savoir plus

Association

AFM : Association française contre les myopathies, 1, rue de l'Internationale, B. P. 59, 91002 Évry cedex.

À lire

Les amyotrophies spinales infantiles, fiche technique myoline, AFM, 1993.

Chirurgie orthopédique dans les amyotrophies spinales infantiles, Compte rendu Flash Myoline, AFM, 1992.

Amyotrophies spinales infantiles, monographie Myoline, AFM.

Les amyotrophies spinales infantiles, repère Myoline, AFM.