CHU
Hôpitaux de Rouen

Malformations et malpositions du pied du nouveau né

Saad ABU AMARA – Joël LECHEVALLIER

- La croissance du pied
- Les malpositions
- Les malformations :
  - ✓Pied convexe
  - ✓Pied bot varus équin

La croissance
intra-utérine

30ème J : bourgeons latéraux

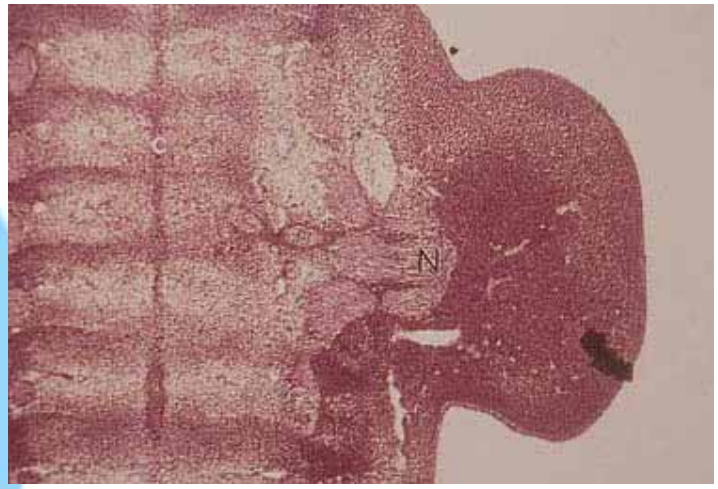

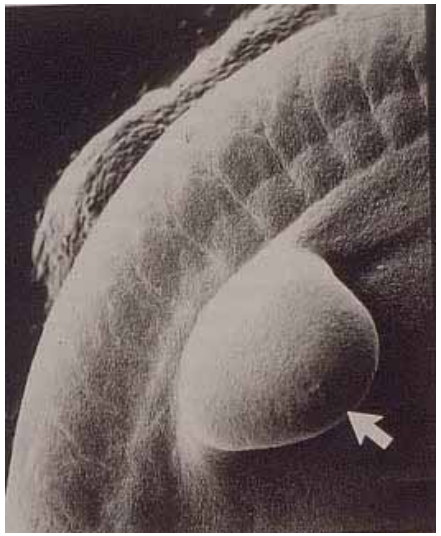

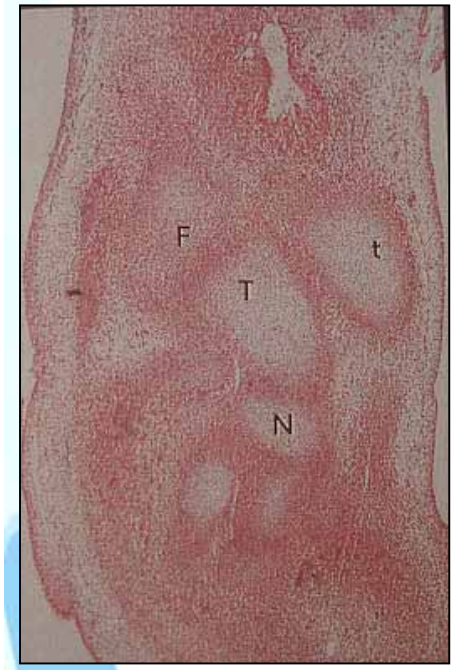
F
t
T
N

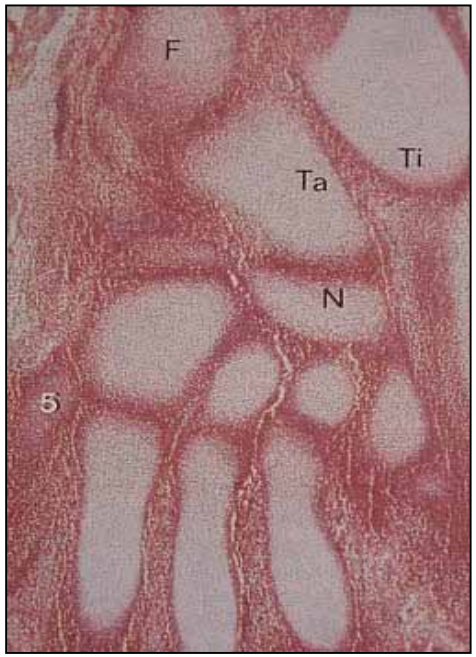
F
Ti
Ta
N
5

F
c
T

60ème jours : tout est en place

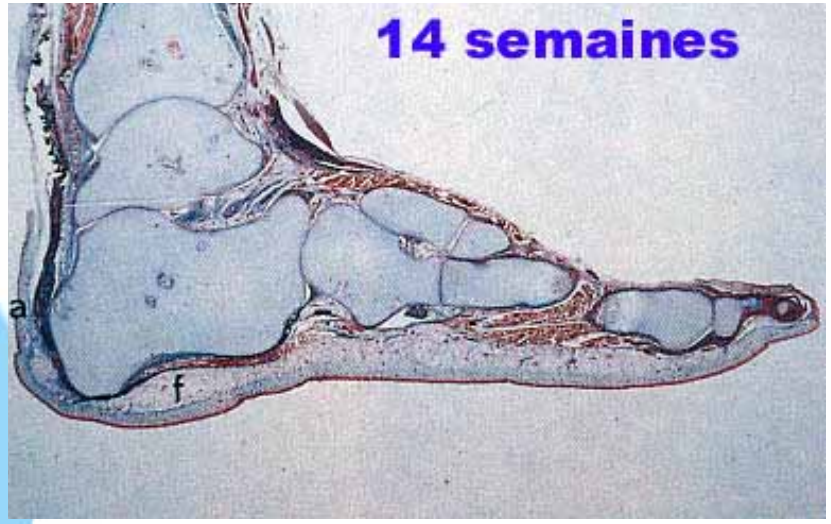

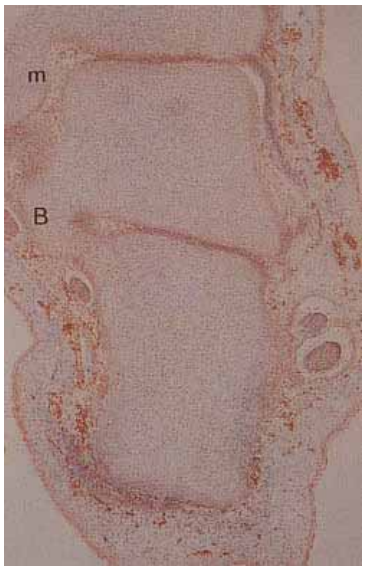

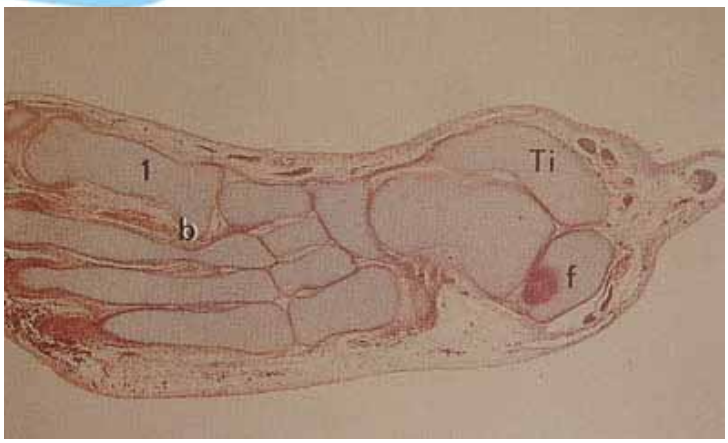
1
b
Ti
f

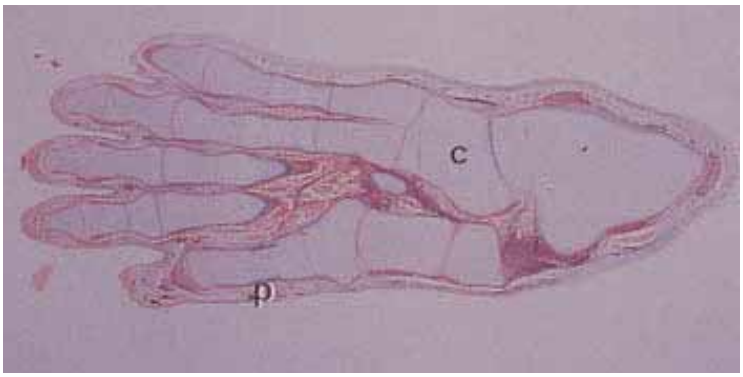
c
p

La croissance
intra-utérine

60ème J : le pied est en supination de 90°

Mesure 4.5 mm à 2 mois et 45 mm à 4 mois

La croissance est fonction du mouvement

La croissance
intra-utérine

- **3 - 4 m** : ossification des métatarsiens
- **4^{è} m** : ossification du calcanéum
- **7^{è} m** : ossification de l ’astragale

Jusqu'à la 12 SA

8 semaines

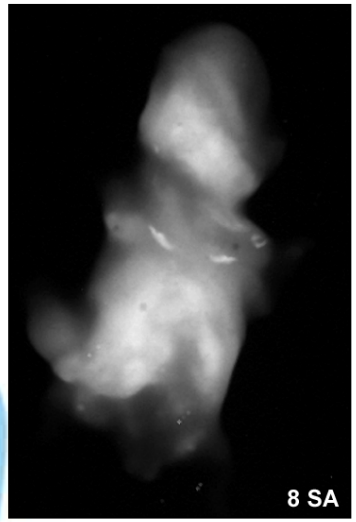

clavicule

10 semaines

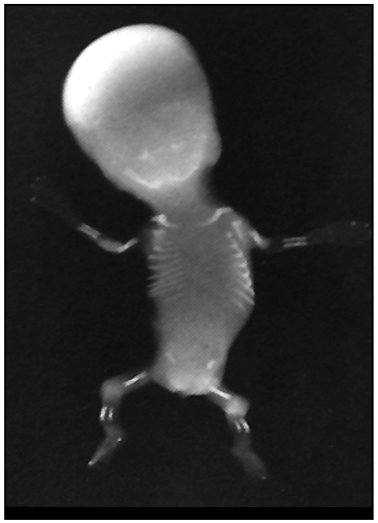

Côtes, maxillaires
crêtes iliaques, os longs

12 semaines

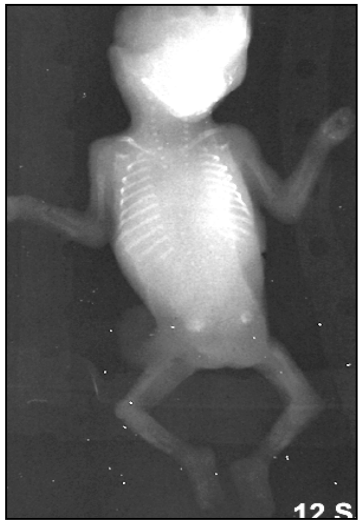

Arcs postérieurs
vertébraux

17 Semaines

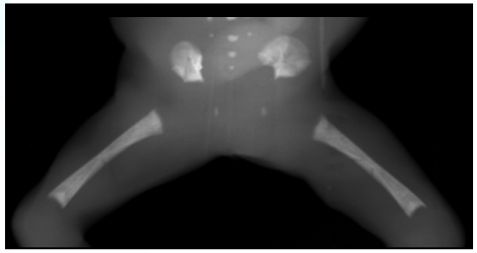

Les ischions
Dent iliaque interne

19 Semaines

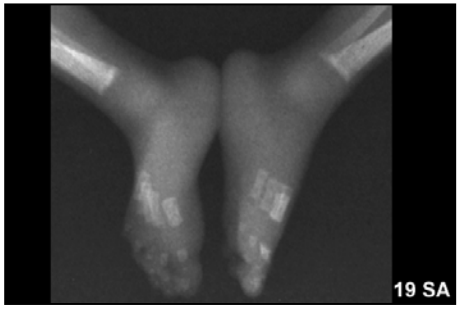

21 Semaines

24 Semaines

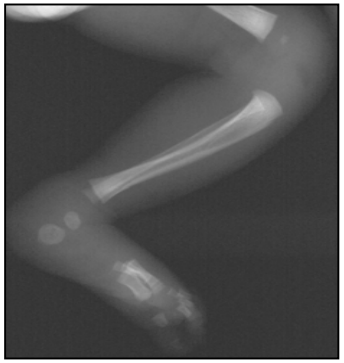

33 Semaines

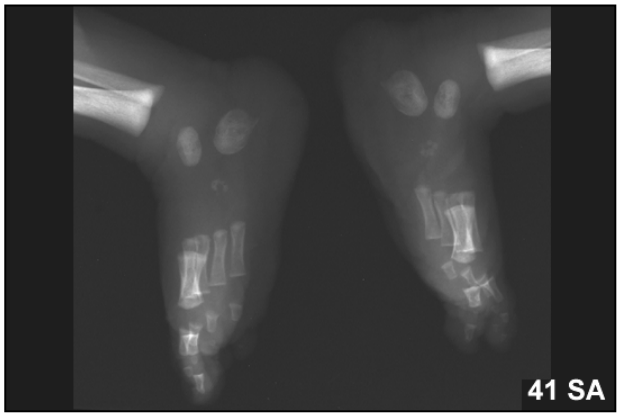

41 Semaines

La croissance
à la naissance

Mesure 7.5 cm

Le pied est partiellement ossifié (25%) : ***fragile***

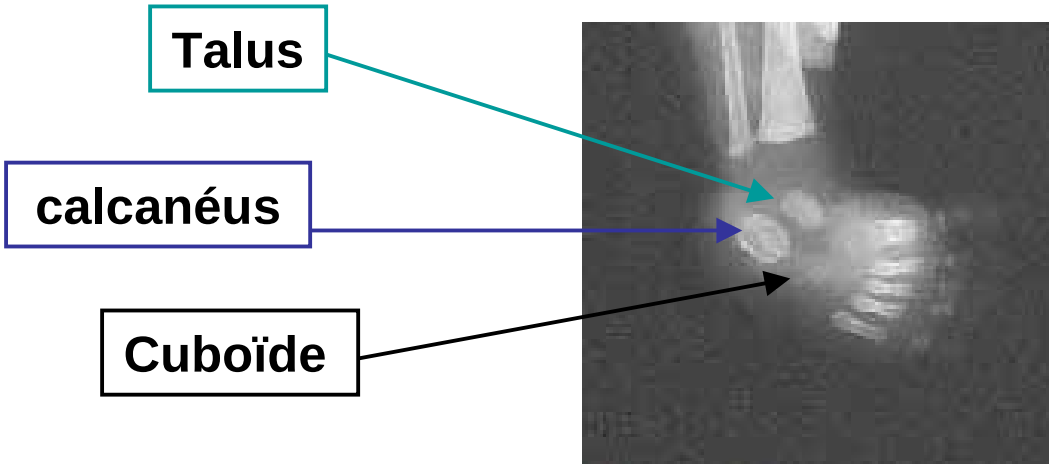

La croissance
de 1 à 5 ans

À 18 mois : 50% de la longueur du pied adulte

Poussée de croissance (4.5 cm/an) qui démasque les déformations latentes ou résiduelles

La médio-tarsienne est la dernière zone a s'ossifié **(4 ans pour le scaphoïde)**

La croissance
la puberté

« l’on continue de changer de chemise alors que l’on ne change plus de chaussure »

Pour certain l'homme est intelligent parce qu'il a des mains, mais il a des mains parce qu'il d'abord eu des pieds

On ne doit plus jamais dire de quelqu'un qu'il est bête comme ses pieds

Malpositions

- ➔ **Résultats des contraintes intra-utérines**
- ➔ **Conflit foeto-maternel**
- ➔ **Une cohabitation difficile entre les mouvements et la croissance du fœtus et la paroi utérine**

Pied Talus

"Malposition physiologique"

- **Hyper-flexion dorsale du pied**
- **Réductible**

Pied Talus

Évolution

- Correction spontanée +/- rapide
- Avant le 4ème mois

Pied Talus

Surveillance

PIED CONVEXE

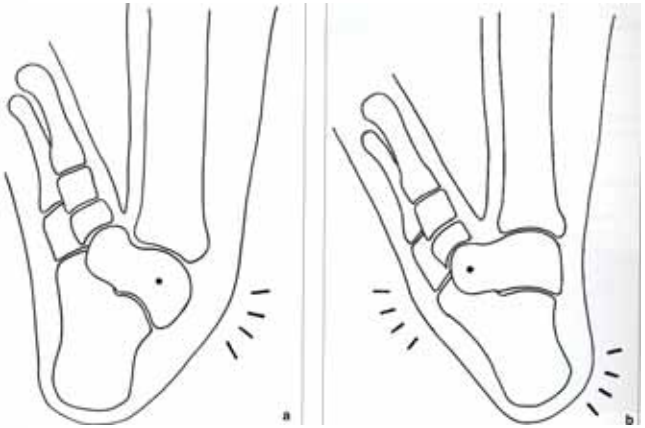

Pied Talus Valgus

Hyper-flexion dorsale du pied

Valgus de l'arrière pied

Pronation de l'avant pied

Réductibilité

Pes Supinatus

- **Supination globale**
- **Pas de sillon**
- ***PAS d 'équin***

  (coque talonnière habitée)
- **Réductibilité totale**

Arrière pied

REDUCTIBILITE

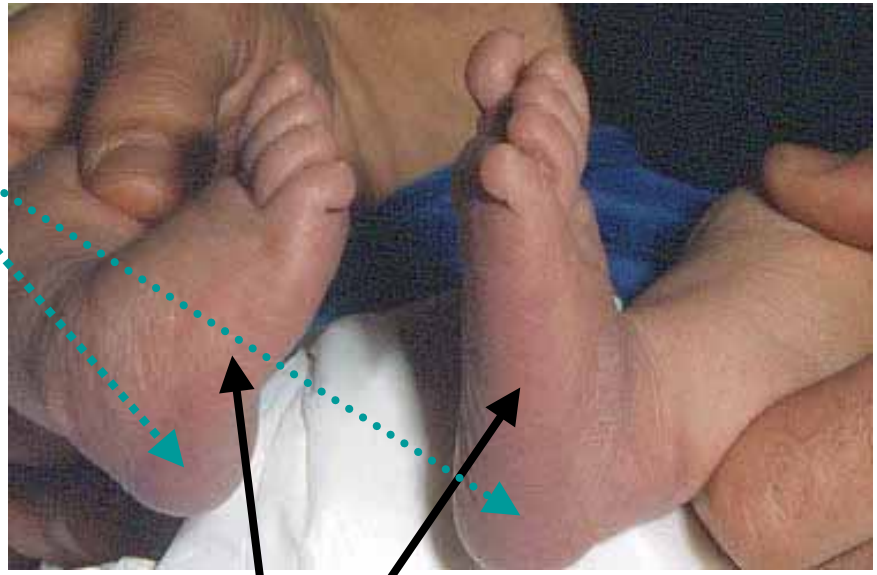

Bord externe

Metatarsus adductus

Déformation très fréquente

Adduction de l'avant-pied +/- supination

(dans l'articulation de Lisfranc)

Bord externe convexe

Sillon interne

Inconstamment réductible

Metatarsus adductus

Étiologies

- **La pression intra-utérine**

- **La position de l ’enfant en post-natal**

Metatarsus adductus

Évolution naturelle

- **86 % guérison spontanée**
- **10 % persistance d ’un MA minime**
- **4 % persistance d ’une déformation sévère**
- **La filiation entre MA et l’hallux valgus n’a pas été établie**

Metatarsus adductus
Non réductible

Mobilisation des articulations du Lisfranc

Plaquettes à bords rectilignes

Puis attelle thermoformée

Bottillons type « Bébax »

Plâtre

Les malformations

Pied en Z

PIED CONVEXE

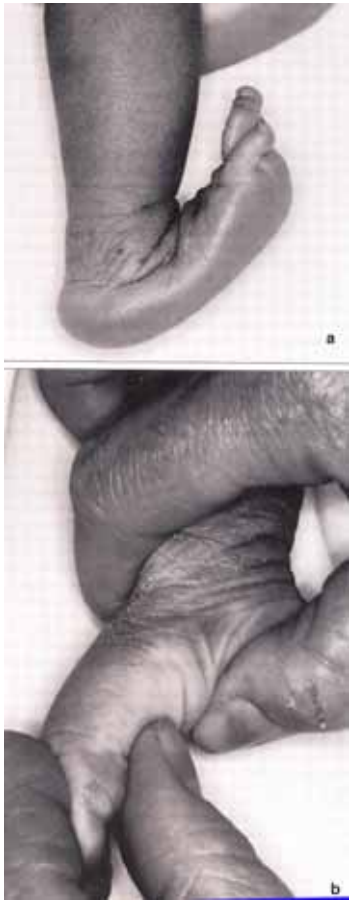

Le pied convexe

Pied convexe

La luxation dorsale fixée du scaphoïde par rapport à la tête de l ’astragale

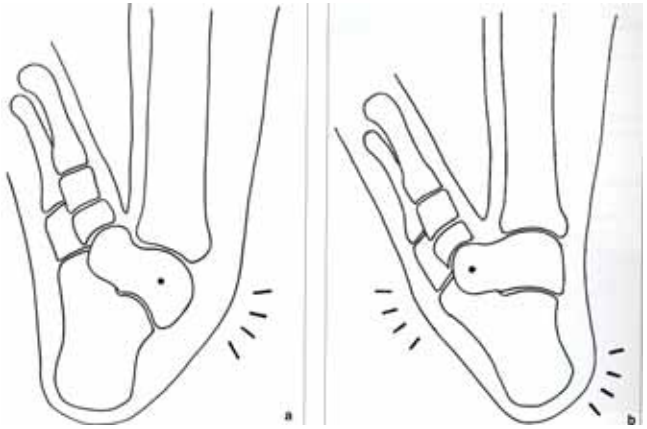

Le pied convexe

Le pied convexe

- Étiologies : 50% idiopathique et isolé
- Diagnostic facile à la naissance dans les formes sévères
- Il faut savoir le distinguer du pied talus, intérêt de l’échographie

Le pied convexe

<u>Traitement :</u>

- Orthopédique
- chirurgical

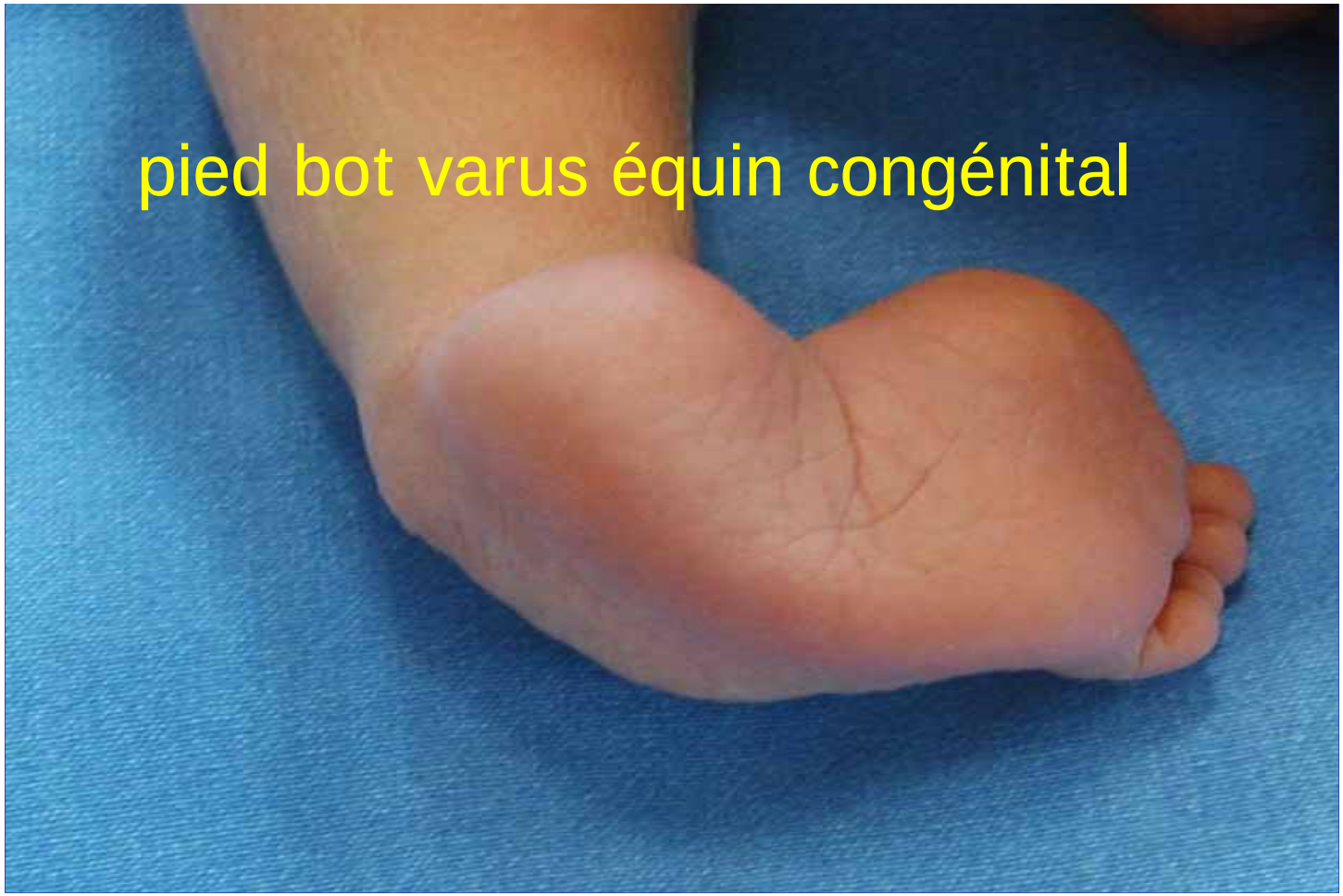
pied bot varus équin congénital

Pied Bot Varus Équin
dans l'histoire

- Une maladie connue depuis les temps les plus anciens
- Durant l'antiquité, il n'était pas rare que les enfants nés avec un pied bot meurent par carence de soins ou par infanticide

Dans la mythologie grecque : le dieu boiteux

Héphaïstos

- Fils de Zeus et d'Héra
- Précipité dans l'océan par Héra
- Sauvé par Tétis et Eurynomé
- Dieu du feu, forgeron et armurier de l'Olympe
- Dieu populaire, partisan de la paix, dieu des artisans et des artistes

Pied Bot Varus Équin
dans l'histoire

Le pharaon porteur de pied bot : **Siptah** **(19è dynastie,** 1250 av J.-C).

1642 Jusepe de Ribera

peint pour le vice-roi, le duc de Medina de las Torres

Charles Maurice de Talleyrand

Né 1754
Issu d'une famille de très vieille noblesse présente à la cours de louis XV

Né avec un PB « ne pouvant pas embrasser la carrière des armes, il est déchu par sa famille de son droit d'aînesse »

Prêtre et diplomate

1856 : Gustave FLAUBERT





Pied Bot Varus Équin
historique

- **Hippocrate** : origine congénitale, bandage en position de correction
- **Nicolas Andry** : « pied bot »
- **Ambroise Paré**, XVIe siècle : premiers appareillages
- **Lorenz** de Frankfort 1782 : première ténotomie d ’Achille
- **Delpech** de Montpellier et **Stromayer** de Hanovre : développement du traitement chirurgical
- **Ponseti** 1948 : correction progressive par plâtre
- ……

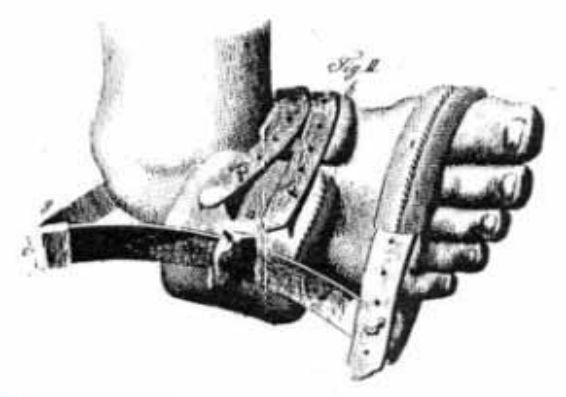

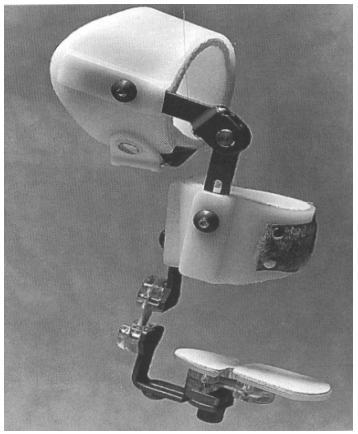



SHOE
PRE-WALKER
LEFT
A
B
C

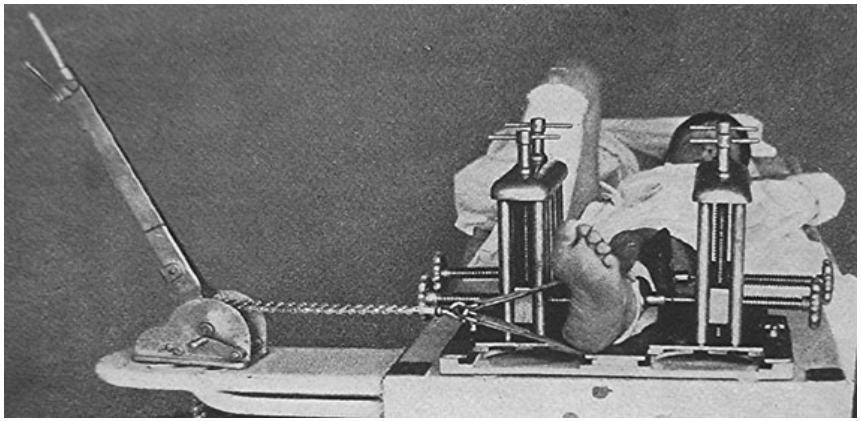



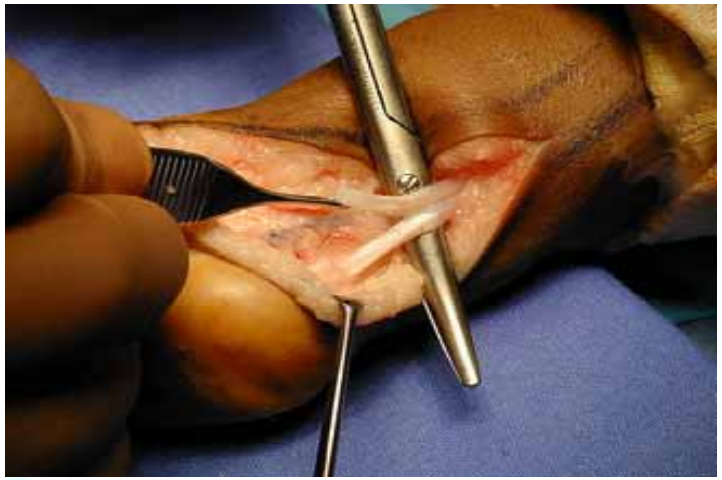

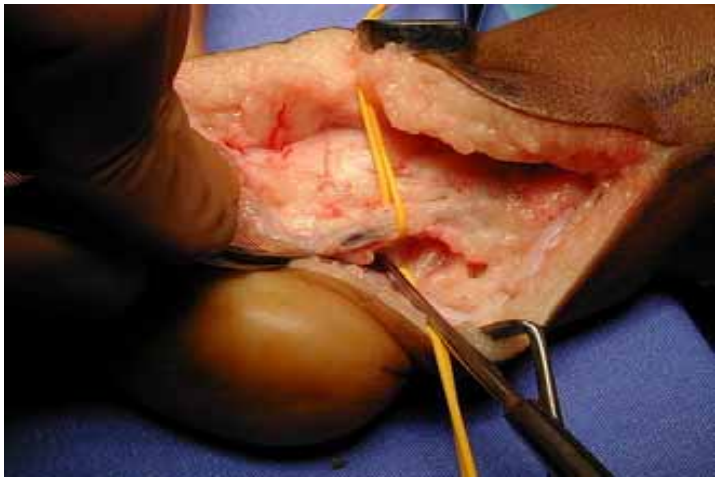

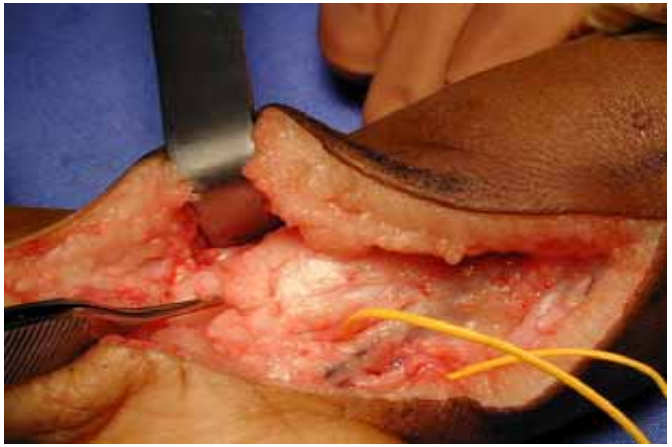

Quel pied bot ?

PBVE congénital dit idiopathique

Maladies neuro-musculaires

Syndromes polymalformatifs

Brides amniotiques

le bloc calcanéo-pédieux

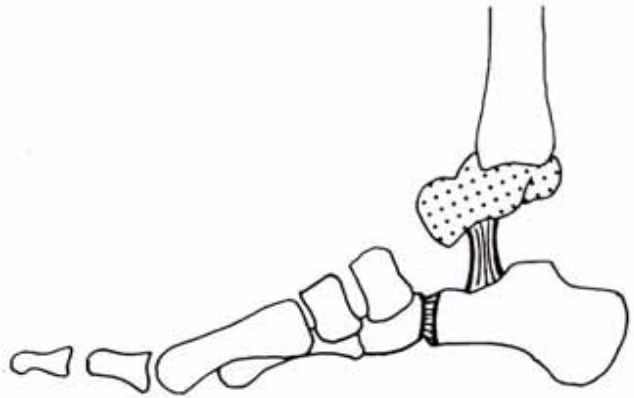

- ✓ **Le talus / le reste du pied**
- ✓ **BCP tourne sous le talus**
- ✓ **Le ligament en haie : axe de rotation**

« Le calcanéum tangue, vire et roule sous l'astragale »

le bloc calcanéo-pédieux

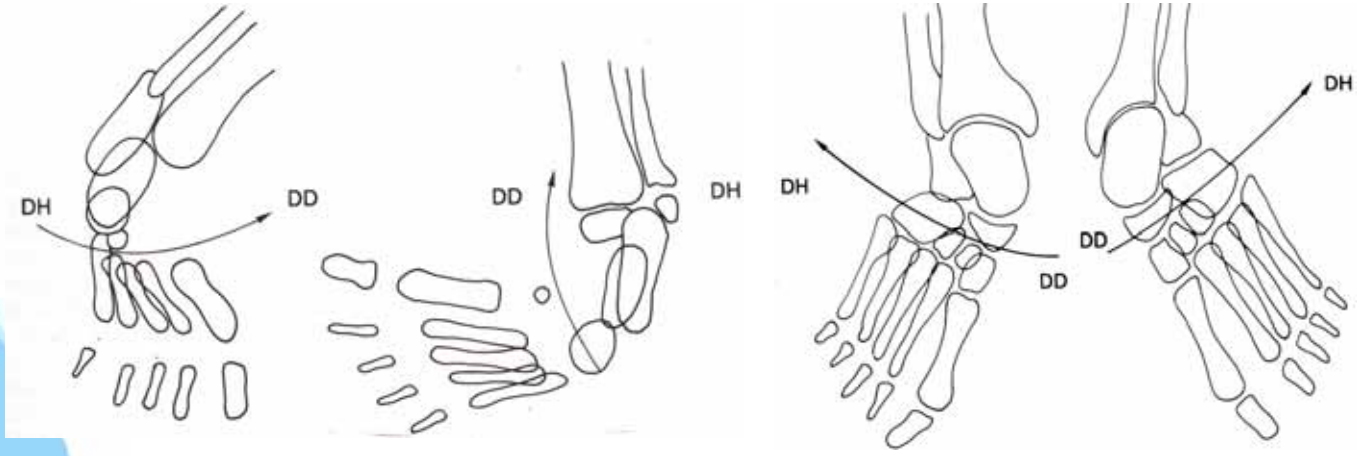

Pied bot varus équin

Pied creux

Pied plat

les deux colonnes (D. Evans)

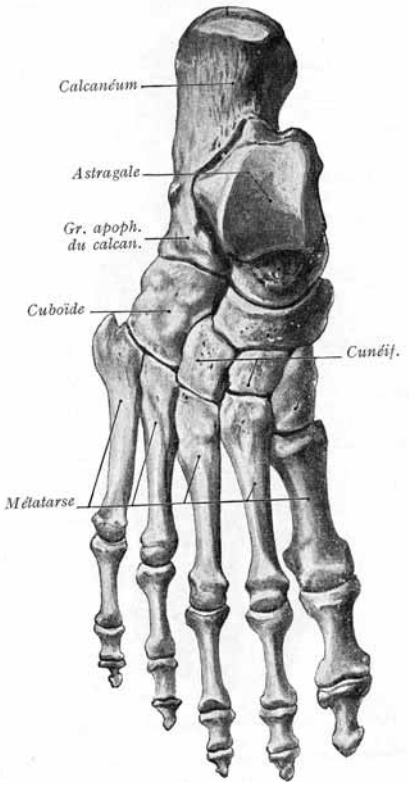

- ✓ **Divergence talo-calcanéénne**
- ✓ **Longueur des colonnes**

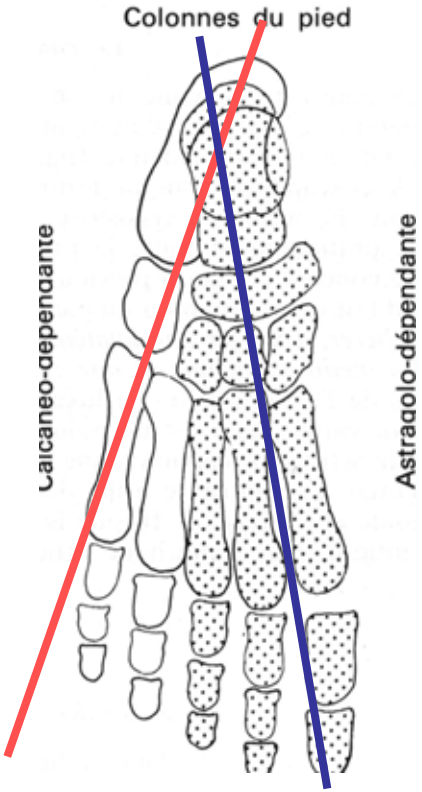

Etiopathogénie

L ’étiologie du PBVE reste inconnue

Hypothèses :

- accidents in utero
- facteurs tératogènes
- fibrose rétractile des parties molles
- croissance asymétrique
- étiologie myogène
- étiologie neurologique ……...

PBVE
Déformations

- Déformation irréductible du pied
- Complexe
- Dans les trois plans de l’espace
- L’arrière, le medio et l’avant pied
- Squelette, articulations et parties molles

Pied bot varus équin

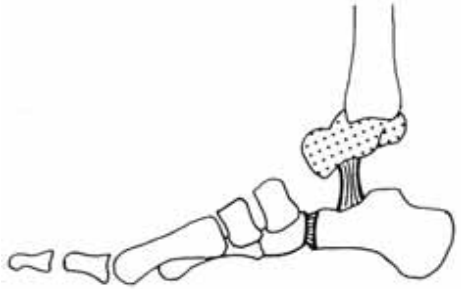

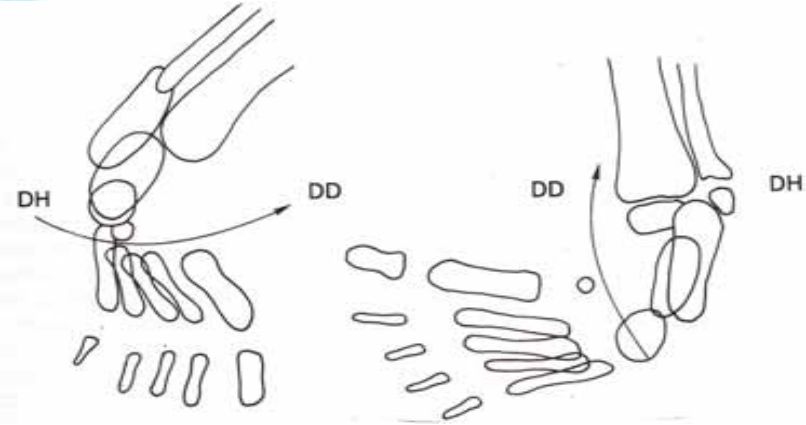

équin

Varus

Supination

Adduction de l’avant pied

Bord externe convexe

PBVE

Diagnostic anténatal

A partir de la 16ème semaine

Recherche d ’autres anomalies

Consultation anténatale

Évaluation des résultats

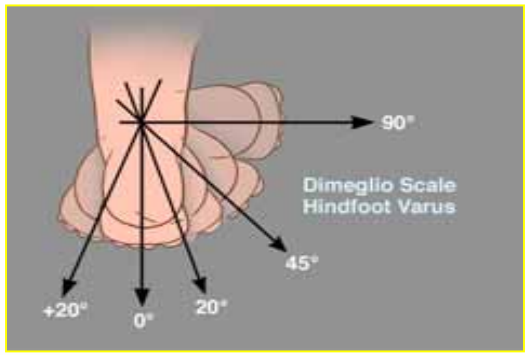

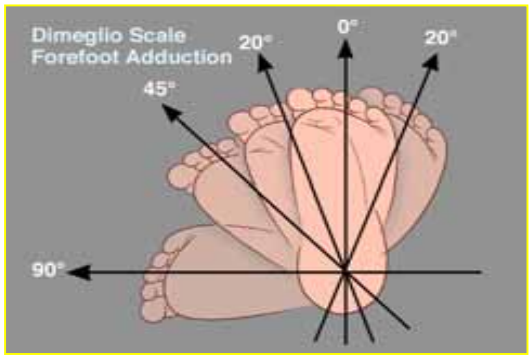

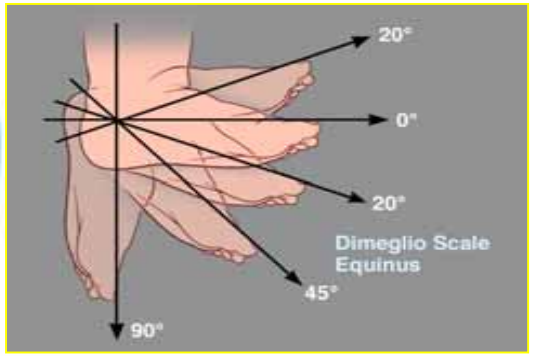

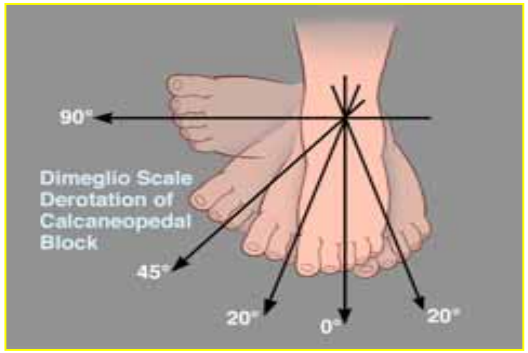

Évaluation des résultats

HOPITAUX DE ROUEN

Coupe axiale par voie médiale

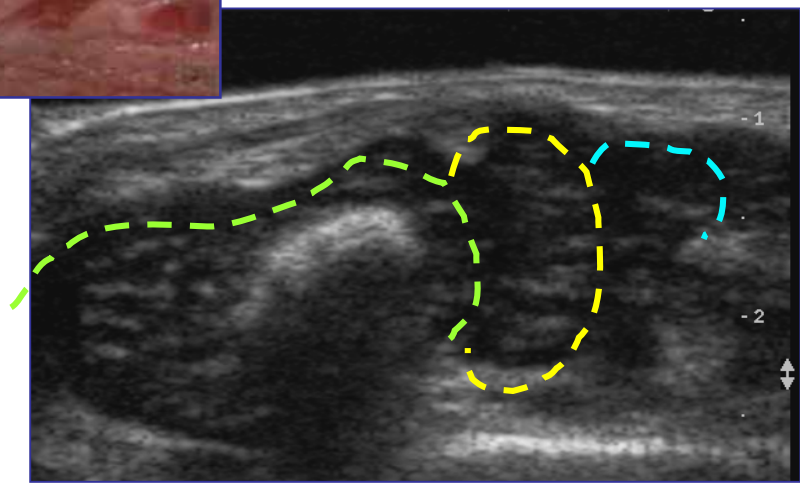

Images H. Bracq et C. Tréguier – CHU de Rennes

Coupe axiale par voie médiale

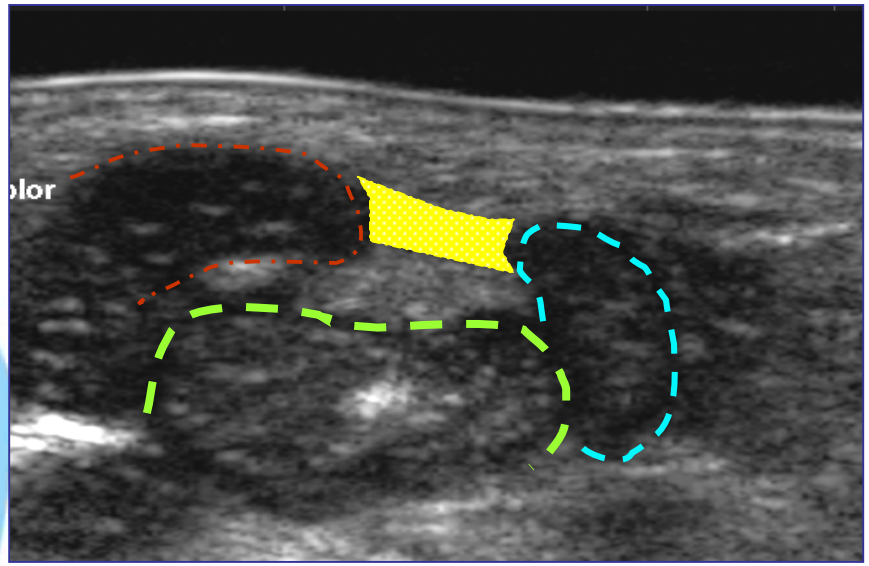

PBVE modéré

Images H. Bracq et C. Tréguier – CHU de Rennes

Coupe axiale par voie médiale

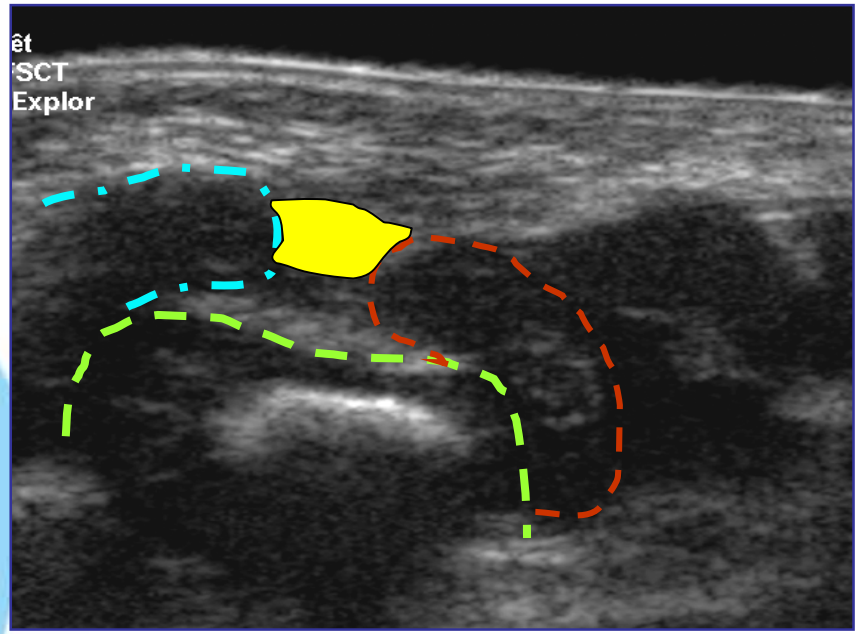

PBVE sévère

Images H. Bracq et C. Tréguier – CHU de Rennes

Coupe sagittale par voie postérieure

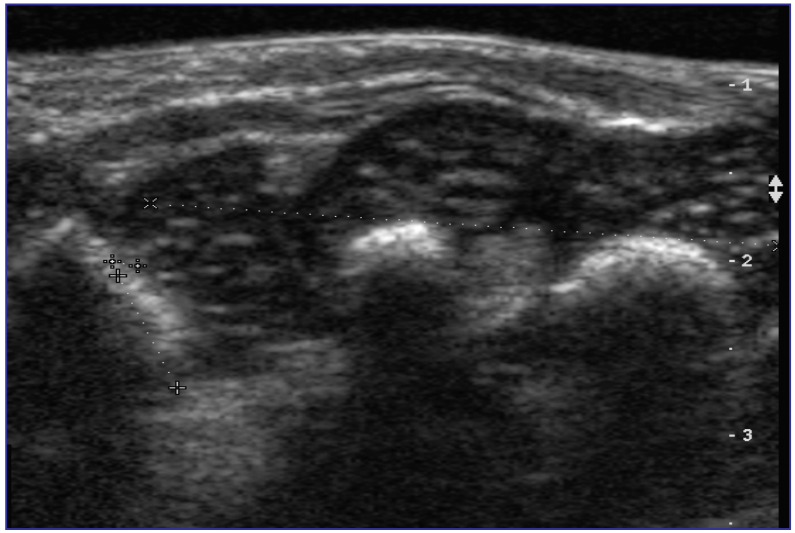

Images H. Bracq et C. Tréguier – CHU de Rennes

Coupe sagittale par voie postérieure

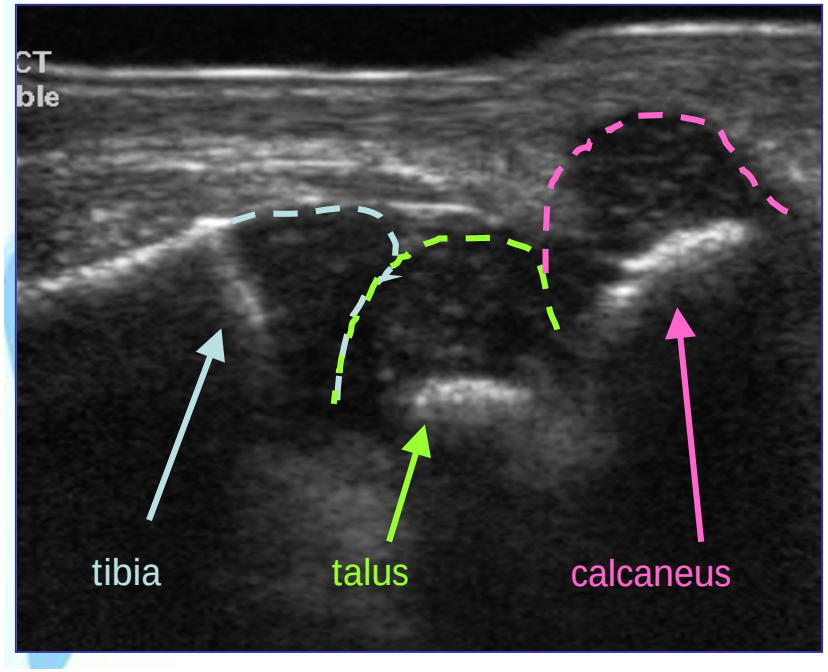

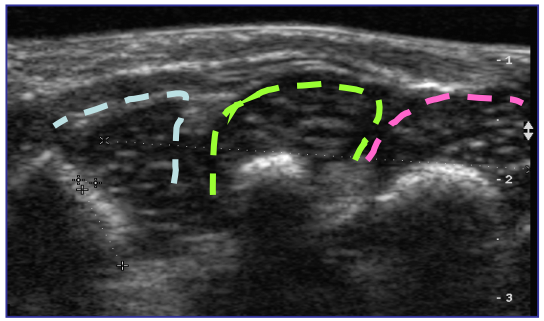

normal

PBVE

Images H. Bracq et C. Tréguier – CHU de Rennes

PBVE

Traitement

Objectifs :

- correction des déformations
- stabilité de cette correction dans le temps
- équilibre musculaire
- mobilité articulaire

Pied plantigrade et fonctionnel

PBVE
Traitement

Moyens :

- traitement orthopédique **toujours**
- traitement chirurgical **si nécessaire**

La kinésithérapie

Contentions

Traitement 264 pieds

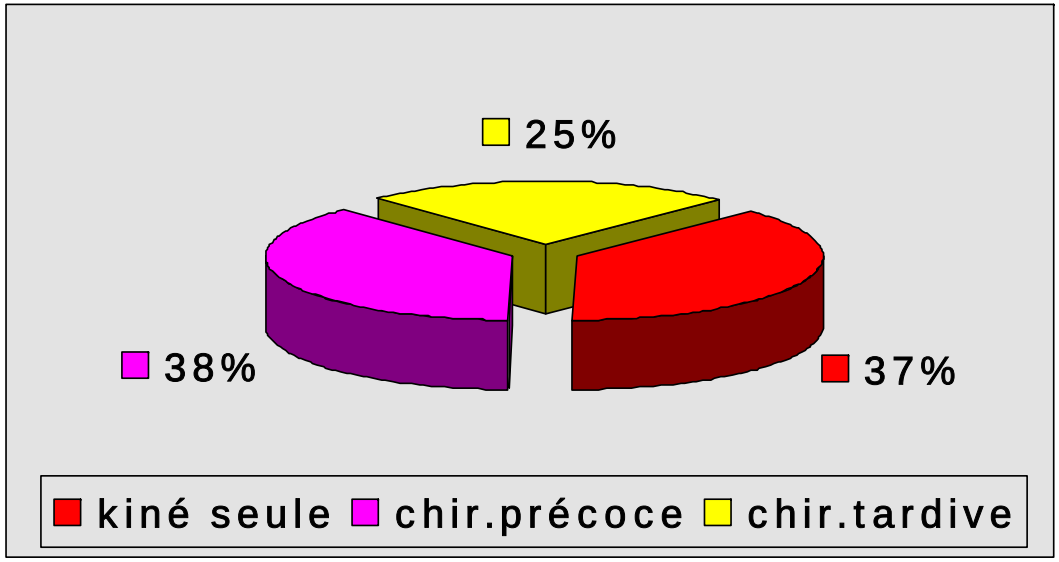

La méthode de Ponseti

La méthode de Ponseti

- Correction progressive des déformations
- Un plâtre par semaine (6 plâtres en moyenne)
- Ténotomie percutané de l'Achille sous AG (48 h hospitalisation)
- 3 semaines d'immobilisation plâtrée par la suite
- Attelle à chaussons unibar
- 2 à 3 séances de kinésithérapie.

Les vendredis matin

- kinésithérapeute
- psychologue
- auxiliaire puer
- radiologue
- chirurgien



+ 1 à 3 séances de kinésithérapie par semaine

Consulter le site du CHU de Rouen

Conclusions 1

Pieds bénins :

- Réductibles
- Bon arrière pied
- Bonne divergence astragalo-calcanéenne

Pieds malins :

- Irréductibles
- Rétractions du tendon d’Achille
- Mauvaise divergence talo-calcanéenne

Conclusions 2

Derrière une anomalie du pied se cache peut être une autre affection

- ➔ **Malpositions : maladie luxante de hanche**
- ➔ **Malformations : anomalies neurologique,rachidienne, …..**